

REFERENCES

1. Ministry of Public Health, Department of Health. Nutritional Surveillance in children 0-60 months old, 1982-1997. Bangkok, 2000.
2. WHO Working Group. Use and interpretation of anthropometric indicators of nutritional status. Bull Wld Hlth Org 1986; 64: 929-41.
3. Waterlow JC, Tomkins AM, Grantham-McGregor SM. Protein Energy Malnutrition. London: Edward Arnold: 1992: 212-20.
4. Underwood BA. Weaning practices in deprived environments: the weaning dilemma. Pediatrics 1985; 75(1 Pt 2): 194-8.
5. Caulfield LE, Bentley ME, Ahmed S. Is prolong breast-feeding associated with malnutrition? Evidence from nineteen demographic and health surveys. Int J Epidemiol 1996; 25: 693-702.
6. Reed BA, Habicht JP, Niamego C. The effects of maternal education on child nutritional status depend on socio-environmental conditions. Int J Epidemiol 1996; 25: 585-92.
7. Chusilp K, Somnasang P, Kirdpon W, et al. Observations on the development of stunting in children of the Khon Kaen region of Thailand. Eur J Clin Nutr 1992; 46:475-87.

ปัญหาโภชนาการในเด็กอายุ 1-24 เดือน: การศึกษาเปรียบเทียบเด็กไทยและเด็กชาวเขานพื้นที่สูง

รัตนา พันธุ์พานิช, พ.บ.*,
กรรณิกา วิทย์สุภากร, วท.ม.*, สุพจน์ เจริญพร**

รายงานนี้เป็นการวิจัยเชิงสำรวจในอำเภอแม่แจ่ม จังหวัดเชียงใหม่โดยมีวัตถุประสงค์เพื่อศึกษาปัญหาโภชนาการในเด็กอายุ 1-24 เดือน ในพื้นที่ที่มีอัตราการเลี้ยงลูกด้วยนมแม่สูง และเปรียบเทียบความชุกของการเกิดภาวะทุพโภชนาการระหว่างเด็กชาวเขากับเด็กไทยในพื้นที่เดียวกัน จำนวนตัวอย่างทั้งหมด 359 ราย เป็นเด็กชาวเขา (กะเหรี่ยง และลัวะ) 252 ราย เด็กไทย 107 รายมารดาได้รับการสัมภาษณ์และกลุ่มตัวอย่างได้รับการประเมินโดยการชั่งน้ำหนัก และวัดความยาวหรือส่วนสูง ในกลุ่มเด็กชาวเขาพบความชุกของภาวะทุพโภชนาการ (Z score ของน้ำหนักต่ออายุน้อยกว่า -2) ร้อยละ 25 เทียบกับ ร้อยละ 12.1 ในกลุ่มเด็กไทย (p <0.01) เด็กที่มีอายุระหว่าง 12-24 เดือน ซึ่งเป็นช่วงเวลาหลังจากที่เด็กส่วนใหญ่หย่านมแม่พบว่าเป็นกลุ่มที่มีอัตราชุกของภาวะทุพโภชนาการสูงสุด ความชุกของภาวะการเจริญเติบโตช้า (Z score ของส่วนสูงต่ออายุน้อยกว่า -2) ในเด็กชาวเขาและเด็กไทย เท่ากับ ร้อยละ 25.4 และ 12.1 ตามลำดับ (p <0.01) ส่วนภาวะเลี้ยงไม่โต (Z score ของน้ำหนักต่อส่วนสูงน้อยกว่า -2) พบว่าไม่มีความแตกต่างกัน คือ ร้อยละ 9.1 และ 8.4 ตามลำดับ ค่าเฉลี่ยของ Z scores ของน้ำหนักต่ออายุ น้ำหนักต่อส่วนสูง และส่วนสูงต่ออายุ มีค่าลดลงสัมพันธ์กับอายุที่เพิ่มขึ้นในเด็กทั้งสองกลุ่ม การศึกษานี้แสดงให้เห็นถึงความรุนแรงของปัญหาโภชนาการในเด็กชาวเขายังคงอยู่และมีมากกว่าเมื่อเทียบกับเด็กไทย ปัญหาดังกล่าวอาจเกี่ยวข้องกับสถานะทางเศรษฐกิจ พันธุกรรม รวมทั้งความเชื่อและวัฒนธรรมในการเลี้ยงดูเด็ก ดังนั้นการแก้ปัญหาโภชนาการในชนกลุ่มน้อยนี้จึงต้องมีมาตรการที่เฉพาะและเหมาะสมในแต่ละพื้นที่ด้วย

คำสำคัญ : โภชนาการ, การเจริญเติบโตช้า, ภาวะเลี้ยงไม่โต, ชาวเขา, การเลี้ยงลูกด้วยนมแม่

รัตนา พันธุ์พานิช, กรรณิกา วิทย์สุภากร, สุพจน์ เจริญพร
จดหมายเหตุมหาวิทยาลัย 4 2543; 83: 1375-1379

* ภาควิชาเวชศาสตร์ชุมชน, คณะแพทยศาสตร์ มหาวิทยาลัยเชียงใหม่, จ.เชียงใหม่ 50200

** สำนักงานสาธารณสุขอำเภอแม่แจ่ม, จ.เชียงใหม่

A Thai Boy with Hereditary Enzymopenic Methemoglobinemia Type II

VORASUK SHOTELERSUK, M.D.*, PIYARATANA TOSUKHOWONG, M.Sc.**,
PAIROJ CHOTIVITAYATARAKORN, M.D.***, WIROJE PONGPUNLERT, M.D.****

Abstract

Individuals with methemoglobin exceeding 1.5 g/dl have clinically obvious central cyanosis. Hereditary methemoglobinemia is due either to autosomal dominant M hemoglobins or to autosomal recessive enzymopenic methemoglobinemia. Four types of enzymopenic methemoglobinemia have been described. In addition to methemoglobinemia, individuals with type II, which is the generalized cytochrome b₅ reductase deficiency, have severe and progressive neurological disabilities.

Here we report a 3-year-old Thai boy with type II hereditary enzymopenic methemoglobinemia. He was born to a second-cousin couple. His central cyanosis was first observed around 10 months of age. His neurological abnormalities were seizures beginning at 1 year of age, microcephaly, and inability to hold his head up. His cardiovascular and pulmonary evaluations were unremarkable. Methemoglobin level by spectral absorption pattern was 18 per cent. A qualitative enzymatic assay confirmed the deficiency of the cytochrome b₅ reductase enzyme. With this definite diagnosis, a prenatal diagnosis for the next child of this couple will be possible.

Key word : Methemoglobinemia, Cytochrome b₅ Reductase

**SHOTELERSUK V, TOSUKHOWONG P,
CHOTIVITAYATARAKORN P, PONGPUNLERT W
J Med Assoc Thai 2000; 83: 1380-1386**

* Unit of Endocrinology, Genetics and Metabolism, Department of Pediatrics,

** Department of Biochemistry,

*** Unit of Cardiology, Department of Pediatrics,

**** Unit of Neurology, Department of Pediatrics, Faculty of Medicine, Chulalongkorn University, Bangkok 10330, Thailand.

Central cyanosis is most commonly due to cardiopulmonary diseases(1). If evaluations of the cardiovascular and pulmonary systems are unremarkable, other disorders should be considered such as those of the central nervous system causing hypoventilation and hematological disorders. One of the hematological causes is methemoglobinemia(2).

Oxygen transport depends on the maintenance of hemoglobin in the ferrous (reduced, Fe²⁺) state. Methemoglobin is hemoglobin in which the iron has been oxidized from the ferrous to the ferric (oxidized, Fe³⁺) state and is incapable of binding oxygen(3). Normal erythrocytes contain less than 1 per cent methemoglobin. As red cells circulate, a small amount of hemoglobin autooxidizes to methemoglobin. The methemoglobin formed is normally reduced by cytochrome b₅ and cytochrome b₅ reductase(4) (Fig. 1). If methemoglobin exceeds 1.5 g/dl, affected individuals will have clinically obvious central cyanosis(5). Etiologically, methemoglobin can either be acquired or is hereditary. Acquired methemoglobinemia is generally due to exposure to certain drugs or toxins such as nitrites, nitrates, and sulfonamides(6). Hereditary methemoglobinemia is due either to the presence of one of the M hemoglobins or to the deficiency of cytochrome b₅ or the enzyme cytochrome b₅ reductase(7).

Here we report a 3-year-old Thai boy with central cyanosis and delayed development born to a couple who were second cousins. His cyanosis was shown to be caused by methemoglobinemia as determined by a spectral absorption

pattern. The etiology of the methemoglobinemia was cytochrome b₅ reductase deficiency, as confirmed by a qualitative enzymatic assay.

MATERIAL AND METHOD

Patient

A Thai boy was born to a 21 year-old G₂P₁ mother and a 24 year-old father. The parents were second cousins (see pedigree in Fig. 2). There was no known exposure to teratogenic agents, infections, or other environmental hazards. Pregnancy, labor and delivery were normal. His birth weight was 2,800 g. With no complications, he was discharged from hospital 3 days after birth.

The child presented to another hospital at the age of 6 months because of delayed development. At that time, he could smile but was not able to hold his head up. Physical examination showed microcephaly. Radiographs of his skull revealed a small cranial vault with normal sutures and no abnormal calcification. He was subsequently admitted to hospital at the age of 7 months with a diagnosis of measles, pneumonia and diarrhea. He was not cyanotic at that time. He was then lost to follow-up.

At the age of 10 months, the patient was taken to Chulalongkorn Hospital for the first time due to rhinorrhea. He was still unable to control his head. His weight was 5,540 g (-4SD) and his anterior fontanel was closed. Central cyanosis was observed for the first time. Examination of the heart, lungs, and abdomen were within normal limits. No finger clubbing was noted. Oxygen satura-

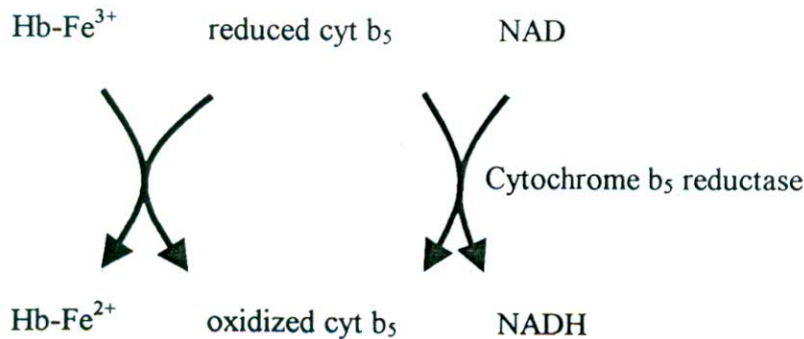


Fig. 1. Erythrocyte pathways for reduction of methemoglobin.

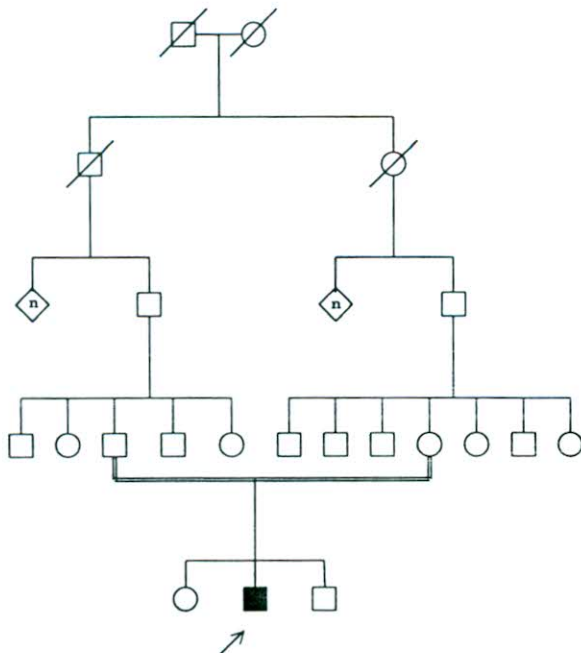


Fig. 2. Pedigree.

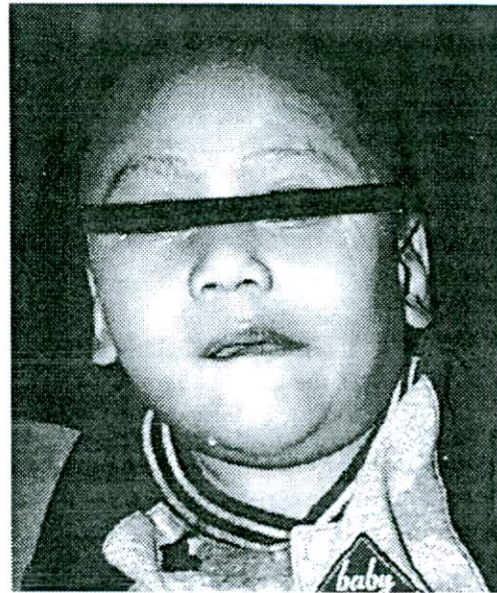


Fig. 3. The patient's face.

tion by pulse oxymetry at room temperature was 96 per cent and with 10 liters per minute of oxygen was 97-98 per cent. Laboratory data showed a hemoglobin concentration of 12.3 g/dl, hematocrit 37.3 per cent, white blood cells 9,090 /mm³, neutrophils 50 per cent, lymphocytes 39 per cent, monocytes 5 per cent, atypical lymphocytes 4 per cent, eosinophils 2 per cent, and platelet 259,000 /mm³. The mean corpuscular volume (MCV) was 68.5 fL, mean corpuscular hemoglobin (MCH) 22.7 mmol/L, and mean corpuscular hemoglobin concentration (MCHC) 33.1 fmol/cell. Plasma glucose was 86 g/dl, BUN 6 mg/dl, Cr 0.4 mg/dl, sodium 137 mEq/L, potassium 4.9 mEq/L, chloride 105 mEq/L, and bicarbonate 19 mEq/L. The parents declined any further investigations and did not bring the patient for follow-up.

At 3 years of age, the patient was admitted for investigation of central cyanosis, delayed development and seizures. He was still unable to hold his head up. His first seizure occurred at around 1 year of age and the frequency of the seizures had increased to a few times a day during the 3 months before admission.

Physical examination revealed an alert Thai boy with circumoral and peripheral cyanosis without respiratory distress (Fig. 3). His body

weight was 7.5 kg (-2 SD), length 75 cm (-2 SD), head circumference 42.5 cm (-5 SD), body temperature 36.8°C, respiratory rate 22/min, and pulse rate 105/min. Blood pressure of his right arm, left arm, right thigh and left thigh were 87/39, 96/34, 107/41 and 109/47 mmHg, respectively. He was not pale or icteric. Examination of his chest showed normal contour, no retraction, and normal breath sounds. His heart sounds were normal with no cardiac murmur. The liver and spleen were not enlarged. His genitalia were normal for a prepubertal male. No finger clubbing was observed. Neurological examination revealed normal cranial nerves, normal power but increased tone of muscles of all extremities, normal response to pain stimuli, reflex 3+, plantar response to Babinski test, no clonus, and no signs of meningeal irritation.

Laboratory data showed a hemoglobin concentration of 10.2 g/dl, hematocrit 32.9 per cent, white blood cells 8,930 /mm³, neutrophils 67 per cent, lymphocytes 23 per cent, monocytes 8 per cent, atypical lymphocytes 1 per cent, eosinophils 1 per cent, and platelet 356,000 /mm³. The MCV was 63.9 fL, MCH 19.8 mmol/L, and MCHC 31.0 fmol/cell. Peripheral blood smear revealed anisocytosis 1+ and hypochromic microcytic red cells 2+.

Urine analysis showed specific gravity of 1.037, protein 1+, glucose -ve, and no cells. Plasma glucose was 104 g/dl, BUN 17 mg/dl, Cr 0.6 mg/dl, calcium 9.9 g/dl, sodium 144 mEq/L, potassium 4.3 mEq/L, chloride 112 mEq/L, and bicarbonate 18 mEq/L. A chest radiograph revealed a normal cardiac shadow and pulmonary blood flow. An echocardiogram revealed no intracardiac or intrapulmonary shunts. All cardiac valves appeared normal. Oxygen saturations by pulse oxymetry at room air and at the time of receiving 10 L/min of oxygen were around 90 per cent. Arterial blood gas taken at the time of receiving 10 L/min of oxygen revealed pH of 7.42, pO_2 149.9 mmHg, pCO_2 27.2 mmHg, HCO_3^- 17.7 mEq/L and SpO_2 99 per cent. The direct measurement of oxygen saturation at that time was 84 per cent. Glucose-6-phosphate dehydrogenase activity was normal.

Screening for methemoglobin

Three ml of peripheral blood was drawn from the patient and a control subject. The color of the blood from the patient was chocolate brown while that from the control was dark red. When mixed with oxygen, the patient's blood specimen remained a chocolate brown but that of the control changed to a red color.

Methemoglobin level

Direct measurement of methemoglobin by a spectral absorption pattern⁽⁸⁾ using a spectrophotometer revealed a methemoglobin concentration of 18 per cent.

Qualitative enzymatic assay

Five ml of peripheral blood was drawn from the patient and a control subject. A qualitative enzymatic assay of cytochrome b_5 reductase (methemoglobin reductase) was performed by measuring the rate of defluorescence of reduced NAD (NADH) in a reduction reaction of dichlorophenol-indophenol (DCIP) as previously described⁽⁹⁾. The principle of the test is illustrated in figure 4. The control specimen was defluorescent around 30 minutes while the patient's specimens were not defluorescent until 80 minutes. The result was interpreted by a scientist who had been blinded to the specimen identity. Prolongation of the defluorescence suggested deficiency of the cytochrome b_5 reductase system.

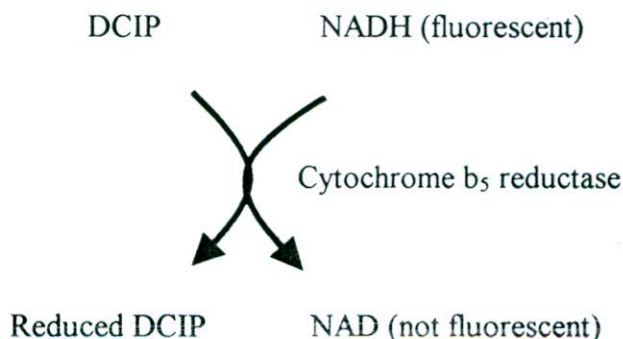


Fig. 4. Principle of the qualitative assay of the activity of the cytochrome b_5 reductase. After adding whole blood to a hemolyzing agent, NADH, and DCIP, in the presence of cytochrome b_5 reductase in the red cells, the DCIP is reduced by NADH. During the reaction, NADH, which fluoresces when illuminated by long wavelength UV light, is oxidized to NAD, which is not fluorescent.

Therapeutic trial

The patient was given 1 per cent methylene blue 0.8 ml intravenously twice daily (2 mg/kg/day). The cyanosis disappeared within 24 hours after starting the methylene blue. Arterial blood gas at that time showed a pH of 7.327, pO_2 107.4, pCO_2 30.2, HCO_3^- 15.3, and SpO_2 97.4 per cent. Direct measurement of oxygen saturation showed SpO_2 of 95.9 per cent. After the discontinuation of the methylene blue, the cyanosis reappeared.

DISCUSSION

This patient came to medical attention because of cyanosis and developmental delay. Because there was no evidence of heart or lung disease, methemoglobinemia was considered. One of the simple bedside procedures to determine methemoglobinemia was performed. After mixing a blood specimen with air or oxygen, if the cyanosis is due to decreased oxygen saturation, it will change from a purple to a red color. In contrast, a blood specimen from this patient remained a chocolate brown color despite exposure to oxygen. This finding suggested methemoglobinemia, which was later confirmed by spectroscopic examination of the hemolysate. The patient's

methemoglobin level was 18 per cent, which was several times higher than that of a normal individual. Moreover, the diagnosis of methemoglobinemia was strengthened by the disappearance of the cyanosis and the increase of SpO₂ after administration of methylene blue (from 84% to 95.9%) and by the reappearance of the cyanosis after discontinuation of the medication.

Oxygen saturation can be determined by several methods. Pulse oxymetry measures the transmission of 2 wavelengths of light most absorbed by oxyhemoglobin and deoxyhemoglobin. A blood gas machine calculates oxygen saturation from the partial pressure of oxygen in the blood⁽¹⁰⁾. Therefore, the values of oxygen saturation obtained by pulse oxymetry and a blood gas machine are unreliable in the presence of methemoglobin. The oxygen saturation in this patient measured by pulse oxymetry and a blood gas machine was not less than 90 per cent, whereas, direct measurement revealed an oxygen saturation of only 84 per cent. Clinicians should be aware of the unreliability of oxygen saturation determined by pulse oxymetry and a blood gas machine when an abnormal hemoglobin is present.

A small proportion of hemoglobin autooxidizes when red cells circulate. The methemoglobin formed is normally reduced by the reactions shown in Fig. 1. The major pathway of methemoglobin reduction is catalyzed by cytochrome b₅ and cytochrome b₅ reductase⁽¹¹⁾. With the capacity to reduce methemoglobin far exceeding the normal rate of hemoglobin oxidation, the steady-state level of methemoglobin in normal red cells is less than 1 per cent⁽¹²⁾. Etiologies of methemoglobinemia can be classified into 2 major classes: acquired and hereditary. Acquired methemoglobinemia is generally due to exposure to certain drugs or toxins, which can be life-threatening. Nitrite and chlorate oxidize the heme iron directly. Aniline dyes, acetanilide, sulfonamides and lidocaine are other examples of compounds causing clinically significant methemoglobinemia⁽¹³⁾.

Hereditary methemoglobinemia is due either to the presence of one of the M hemoglobins or to deficiency of the enzyme cytochrome b₅ reductase or cytochrome b₅. The M hemoglobins are hemoglobin variants having amino acid substitutions of residues responsible for the binding of the heme iron to the globin, which faci-

litates the oxidation of the heme iron in the affected subunit⁽¹⁴⁾. There have been 5 variants described, two of which, Hb M Boston and Hb M Iwate, are α -chain variants. In these cases, patients are cyanotic at birth. Individuals with the other three β -chain variants, Hb M Saskatoon, Hb M Hyde Park, and Hb M Milwaukee, do not become cyanotic until about 4 to 6 months of age, when fetal hemoglobin has been replaced by adult hemoglobin. Except for cyanosis, these patients are asymptomatic. All of the variants are inherited in an autosomal dominant manner.

The other variety of hereditary methemoglobinemia is the enzymopenic form, which is caused by the deficiency of either the cytochrome b₅ reductase or the cytochrome b₅. This condition is inherited in an autosomal recessive pattern⁽¹⁵⁾. Patients have lifelong cyanosis of variable degree, depending on the level of methemoglobin. Untreated individuals usually have 15 to 30 per cent methemoglobin. The patient described in this report had 18 per cent methemoglobin and the qualitative enzyme assay for cytochrome b₅ reductase revealed decreased activity. In addition, the history of his parent's consanguineous marriage is consistent with the recessive mode of inheritance.

The enzymopenic hereditary methemoglobinemia has been classified into 4 types based on clinical and biochemical features⁽¹⁵⁾. The most common is type I, in which the deficiency of cytochrome b₅ reductase is limited to the erythrocytes. These subjects have methemoglobinemia alone without other symptoms⁽¹⁰⁾. Type II is the generalized form and occurs in 10 to 15 per cent of cases. Cytochrome b₅ reductase is deficient in all tissues. In addition to methemoglobinemia, patients with this type have severe and progressive neurological disabilities⁽¹⁶⁻¹⁸⁾. In type III, cytochrome b₅ reductase deficiency is limited to hematopoietic cells and is demonstrable in red cells, lymphocytes, granulocytes, and platelets. The only clinical manifestation is cyanosis⁽¹⁹⁾. A patient with type IV lacks cytochrome b₅ and has cyanosis without neurological abnormalities⁽²⁰⁾. In this patient the activity of cytochrome b₅ reductase in tissues other than red cells was not assayed. As no factor evident from the history or physical examination could explain the severe neurological deficits in this patient, it was

เด็กชายไทยซึ่งป่วยด้วยโรค hereditary enzymopenic methemoglobinemia ชนิดที่ 2

วรศักดิ์ โชติเลอศักดิ์, พ.บ.*, ปิยะรัตน์ ไตรสุโขวงศ์, วท.ม.**,
ไพโรจน์ โชติวิทยธารากร, พ.บ.***, วิโรจน์ พงษ์พันธ์เลิศ, พ.บ.****

ผู้ป่วยที่มีอาการเขียวอาจเกิดจากการที่มีระดับเมธิโมโกลบินมากกว่า 1.5 กรัม/เดซิลิตร ภาวะเมธิโมโกลบินนี้เมธิอาจเกิดจากการถ่ายทอดทางพันธุกรรมซึ่งแบ่งได้เป็น 2 กลุ่ม กลุ่มแรกเกิดจากเอมีโมโกลบินซึ่งถ่ายทอดแบบยีนเด่น กลุ่มที่ 2 เกิดจากความผิดปกติของเอนไซม์ซึ่งถ่ายทอดแบบยีนด้อย ในกลุ่มหลังนี้ยังแบ่งได้อีกเป็น 4 ชนิด โดยชนิดที่ 2 เกิดจากการขาด cytochrome b₅ reductase ในหลายเนื้อเยื่อรวมทั้งสมอง เป็นผลให้ผู้ป่วยกลุ่มนี้มีอาการทางระบบประสาทที่รุนแรงร่วมด้วย

ในบทความนี้เรารายงานผู้ป่วยเด็กชายไทยอายุ 3 ปีซึ่งเป็นโรคเมธิโมโกลบินนี้เมธิประเภทที่เกิดจากการถ่ายทอดทางพันธุกรรมเนื่องจากการขาดเอนไซม์ชนิดที่ 2 บิดาและมารดาของผู้ป่วยเป็นญาติกัน ผู้ป่วยเริ่มเขียวเมื่ออายุ 10 เดือน ชักเมื่ออายุ 1 ปี มีขนาดศีรษะเล็กและพัฒนาการช้ามากโดยยังไม่สามารถชันคอได้ การตรวจทางระบบหัวใจ หลอดเลือด และระบบทางเดินหายใจไม่พบสิ่งผิดปกติ การตรวจระดับเมธิโมโกลบินด้วยวิธีวัดการดูดซับแสงพบเมธิโมโกลบิน 18% การตรวจระดับการทำงานของเอนไซม์ด้วยวิธีเชิงคุณภาพยืนยันการขาดเอนไซม์ cytochrome b₅ reductase วิธีการนี้จะสามารถนำมาตรวจเพื่อให้การวินิจฉัยก่อนคลอดกับน้องผู้ป่วยในกรณีที่มีบิดามารดาต้องการมีบุตรอีก

คำสำคัญ : Methemoglobinemia (เมธิโมโกลบินนี้เมธิ), Cytochrome b₅ Reductase

วรศักดิ์ โชติเลอศักดิ์, ปิยะรัตน์ ไตรสุโขวงศ์,
ไพโรจน์ โชติวิทยธารากร, วิโรจน์ พงษ์พันธ์เลิศ
จดหมายเหตุมหาวิทยาลัยราชภัฏวชิรเวศน์ 2543; 83: 1380-1386

- * หน่วยต่อมไร้ท่อ พันธุศาสตร์และเมตาบอลิซึม, ภาควิชากุมารเวชศาสตร์,
- ** ภาควิชาชีวเคมี,
- *** หน่วยระบบหัวใจและหลอดเลือด, ภาควิชากุมารเวชศาสตร์,
- **** หน่วยระบบประสาท, ภาควิชากุมารเวชศาสตร์, คณะแพทยศาสตร์ จุฬาลงกรณ์มหาวิทยาลัย, เขตปทุมวัน, กรุงเทพฯ 10330